

PIEŁĘGNIARSTWO OPERACYJNE W GINEKOLOGII

mgr Tatiana Radzik

Rak pierwotny sromu

Rak pierwotny sromu to rodzaj nowotworu złośliwego, może mieć różne postacie histologiczne, ale najczęstszym typem jest rak płaskonabłonkowy. W swej historii naturalnej rak płaskonabłonkowy sromu (SCC) poprzedzony jest stanami przedrakowymi określanymi mianem śródnabłonkowej neoplazji sromu (vulvar intraepithelial neoplasia-VIN).

Rak sromu jest rzadką chorobą i stanowi 2,5-5% wszystkich złośliwych nowotworów narządów płciowych u kobiet.

Rak sromu występuje najczęściej u kobiet po 60 roku życia.

Rak pierwotny sromu- czynniki ryzyka

Choroby infekcyjne okolic genitalnych :

- Chlamydia Trachomatis, Wirus opryszczki, Zakażenie wirusem brodawczaka ludzkiego (HPV)

Palenie tytoniu:

- Palenie papierosów zwiększa ryzyko rozwoju raka sromu.

Wiek:

- Ryzyko raka sromu wzrasta wraz z wiekiem.

Niektóre stany przednowotworowe:

- Takie jak leukoplakia sromu i liszaj twardzinowy (lichen sclerosus) mogą zwiększać ryzyko rozwoju raka sromu.

Immunosupresja :

- warunki immunosupresyjne predysponującego raka sromu: cukrzyca, ciąża, choroba autoimmunologiczna, przeszczep nerek

Liszaj Twardzinowy

- zwiększa ryzyko 10-100 krotnie

Rak sromu- etiopatogeneza

Wyróżniamy dwie grupy raka płaskonabłonkowego sromu (SCC) różniące się zasadniczo:

etiologią,

modelem epidemiologicznym,

patogenezą

obrazem morfologiczno-klinicznym

Rak sromu- etiopatogeneza

Rak sromu związany z infekcją HPV (SCC-HPV linked)

- dotyczy względnie młodych kobiet
- postać raka sromu poprzedzona infekcją dolnego odcinka narządu płciowego- głównie
- HPV16, HPV18.

Rak sromu nie związany z infekcją HPV(SCC- none HPV linked)

- częstsza postać, rozwija się u starszych kobiet na podłożu VIN zróżnicowanego z towarzyszącą hiperplazją płaskonabłonkową lub liszajem twardzinowym
- nie jest związany z infekcją HPV. Wykazuje natomiast mutacje p 53 i zwiększenie ekspresji p 53 oraz ekspresję genu cytokiny TGF 2-alfa.

Rak sromu – leczenie chirurgiczne

- Leczenie chirurgiczne raka sromu zazwyczaj polega na usunięciu zmian nowotworowych wraz z otaczającymi tkankami w celu zapobieżenia dalszemu rozprzestrzenianiu się choroby. Metody chirurgiczne mogą się różnić w zależności od stopnia zaawansowania raka sromu i jego lokalizacji.

Resekcja wideoresekcja sromu:

Ta procedura polega na chirurgicznym usunięciu zmian nowotworowych za pomocą skalpela lub laserowej wideoresekcji, która jest wykonywana pod kontrolą endoskopu. Jest to stosowane w przypadku wczesnego raka sromu.

Wulwektomia:

Wulwektomia polega na chirurgicznym usunięciu całego sromu wraz z otaczającą tkanką. Może być stosowana w przypadku raka sromu w zaawansowanym stadium, który rozprzestrzenił się na większe obszary sromu.

Limfadenektomia:

Limfadenektomia jest procedurą polegającą na usunięciu węzłów chłonnych z okolicy pachwinowej. Jest to często wykonywane w celu oceny obecności przerzutów raka sromu do węzłów chłonnych oraz w celu zapobieżenia dalszemu rozprzestrzenianiu się choroby.

Rekonstrukcja plastyczna:

Po operacji chirurgicznej może być konieczne przeprowadzenie rekonstrukcji plastycznej obszaru sromu w celu przywrócenia funkcji i wyglądu, wykonuje się transplantację skóry.

Zaawansowane techniki chirurgiczne:

W przypadku zaawansowanych nowotworów sromu mogą być stosowane zaawansowane techniki chirurgiczne, takie jak operacje z zastosowaniem robotów chirurgicznych lub zabiegi oszczędzające narządy, które mają na celu minimalizację uszkodzeń tkanek zdrowych

Operacja wytrzewienia miednicy

Operacja wytrzewienia miednicy w raku sromu może być przeprowadzana w zaawansowanych przypadkach nowotworu, gdy rak sromu rozprzestrzenił się na pobliskie struktury anatomiczne, w tym na struktury miednicy.

Operacja ta ma na celu radykalne usunięcie sromu oraz usunięcie węzłów chłonnych pachwinowych, odbudowę struktur miednicy oraz przywrócenie funkcji w obrębie tego obszaru.

Rak szyjki macicy

Rak szyjki macicy jest jednym z najczęstszych nowotworów u kobiet na świecie. Szacuje się, że każdego roku diagnozuje się około 570 000 nowych przypadków tego raka, a ponad połowa z nich kończy się zgonem.

Występowanie raka szyjki macicy znacząco różni się między krajami i regionami. Największe obciążenie chorobą występuje w krajach rozwijających się, gdzie rak szyjki macicy pozostaje jednym z głównych problemów zdrowotnych związanych z nowotworami u kobiet.

Rak szyjki macicy-etologia

Główne czynniki ryzyka raka szyjki macicy obejmują zakażenie wirusem brodawczaka ludzkiego (HPV)/wykrywany niemal we wszystkich przypadkach,

palenie papierosów,

wcześnie rozpoczęty stosunek płciowy,

wielokrotne porody,

zakażenie wirusem HIV,

immunosupresję oraz niski status socjoekonomiczny.

Wirus brodawczaka ludzkiego - HPV

Znanych jest ponad 1000 typów wirusa.

Najczęstszą drogą przenoszenia wirusa HPV jest kontakt skóry do skóry, zazwyczaj podczas kontaktów seksualnych. Wirus może być przenoszony podczas stosunku płciowego, ale także podczas kontaktu skóry zakażonej obszaru z niezakażoną skórą, co obejmuje również dotyk, pocałunki i inne intymne kontakty.

Związki z rakiem: Niektóre szczepy wirusa HPV, zwłaszcza HPV typu 16 i 18, są związane z większym ryzykiem rozwoju raka szyjki macicy, jak również raka odbytnicy, gardła, sromu, penisa i jamy ustnej. Infekcja HPV jest jednym z głównych czynników ryzyka rozwoju raka szyjki macicy.

- Większość zakażeń wirusem HPV nie wywołuje żadnych objawów i często zostają one niewykryte. Jednak w niektórych przypadkach może wystąpić obecność brodawek płciowych lub kurzajek. Diagnoza infekcji HPV może być dokonana na podstawie badania cytologicznego (test Pap), testów na obecność DNA wirusa HPV lub obecności objawów klinicznych.
- Raka wywołują typy onkogenne.
- Za ponad 70% zakażeń, które prowadzą do rozwoju nieprawidłowych komórek i w konsekwencji do rozwoju nowotworu odpowiada typ 16 i 18.


Wyniki cytologii- system Bethesda

System Bethesda to standardowy system klasyfikacji wyników cytologii wymazu szyjki macicy. Jest szeroko stosowany w interpretacji wyników badań cytologicznych (tzw. test Pap). Oto główne kategorie tego systemu:

Kategorie negatywne:

- a. **NILM (Negative for Intraepithelial Lesion or Malignancy):** Wynik ujemny, nie stwierdzono nieprawidłowości w próbce.
- b. **ASC-US (Atypical Squamous Cells of Undetermined Significance):** Widoczne nieprawidłowości w komórkach nabłonka płaskiego, ale nie można jednoznacznie określić ich znaczenia.
- c. **LSIL (Low-grade Squamous Intraepithelial Lesion):** Niskostopniowe zmiany dysplastyczne lub przednowotworowe w komórkach nabłonka płaskiego.

Wyniki cytologii- system Bethesda



Kategorie pozytywne:

a. ASC-H (Atypical Squamous Cells, cannot exclude High-grade Squamous Intraepithelial Lesion):

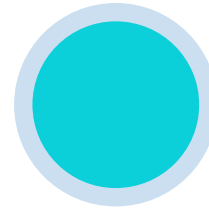
- Widoczne atypowe komórki nabłonka płaskiego, zwiększone ryzyko istnienia wysokostopniowych zmian przednowotworowych.

b. HSIL (High-grade Squamous Intraepithelial Lesion):

- Wysokostopniowe zmiany dysplastyczne lub przednowotworowe w komórkach nabłonka płaskiego.

c. Squamous Cell Carcinoma:

- Rozpoznanie raka płaskonabłonkowego.



Inne kategorie:

a. AGC (Atypical Glandular Cells):

- Widoczne atypowe komórki gruczołowe, wymagają dalszej oceny i potencjalnie biopsji.

b. Adenocarcinoma in situ:

- Rozpoznanie raka gruczołowego w obrębie szyjki macicy.

Kolposkopia

Kolposkopia to procedura diagnostyczna, która umożliwia lekarzom dokładne oględziny szyjki macicy, pochwy i okolic zewnętrznych narządów płciowych.

□ Wskazania

- ▣ Kolposkopia jest zazwyczaj zalecana, jeśli wynik badania cytologicznego (np. test Pap) wykazał nieprawidłowości
- ▣ Jeśli istnieje podejrzenie obecności zmian przednowotworowych lub nowotworowych na podstawie objawów pacjentki.
- ▣ Można stosować odczynniki poprawiające możliwość oceny : kwas octowy, mlekowy, roztwór Lugola

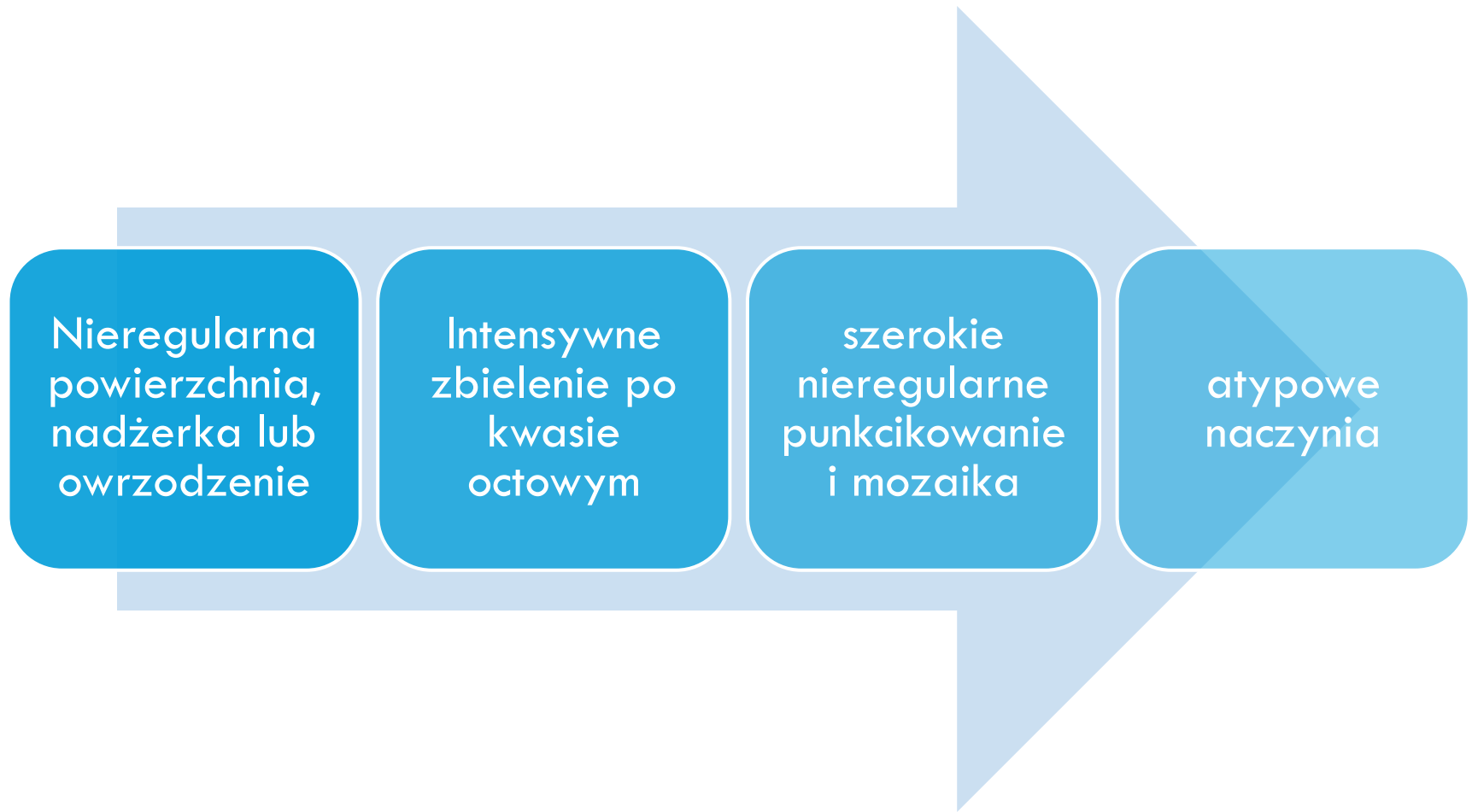Kolposkopia- próba z płynem Lugola

- Próba z płynem Lugola ma na celu wyróżnienie zdrowych tkanek od obszarów nieprawidłowych, takich jak obszary z metaplazją, dysplazją lub nowotworami.
- Płyn Lugola reaguje z glikogenem obecnym w zdrowych komórkach nabłonka, powodując ich wybarwienie na brązowo, podczas gdy nieprawidłowe komórki, które zawierają mniej glikogenu, nie zmieniają koloru lub wybarwiają się na żółto.
- Obszary, które wybarwiają się na brązowo, są zazwyczaj uznawane za zdrowe, podczas gdy obszary, które nie reagują na płyn Lugola (tzw. "nieujemne obszary"), mogą wskazywać na obecność nieprawidłowości, takich jak zmiany dysplastyczne lub nowotworowe.

Kolposkopia- próba z kwasem octowym

- Kolposkopia wykorzystująca kwas octowy lub kwas mlekowy, nazywana także testem z kwasem octowym, jest dodatkową metodą diagnostyczną stosowaną podczas badania kolposkopowego. Ta prosta, niedroga i łatwa w użyciu technika polega na nakładaniu kwasu octowego lub mlekowego na obszar badanej tkanki, co ułatwia wykrycie nieprawidłowych obszarów.
- Obszary zmienione nowotworowo lub przednowotworowo reagują na kwas octowy lub mlekowy poprzez zmianę koloru(zbielenie)powierzchni nabłonka, w wyniku przejściowej, odwracalnej denaturacji białek komórkowych.
- Zbielenie praktycznie nie pojawia się w przypadku dojrzałego nabłonka płaskiego, krótko i płytko występuje w powierzchni z prawidłowym nabłonkiem.

Kolposkopia- proces nowotworowy



Rak trzonu macicy

**CHOROBY
TRZONU
MACICY**

ZŁOŚLIWE

NABŁONKOWE- rak endometrium

MEZENCHYMALNE –mięsak podścieliskowy,
mięsak gładkokomórkowy,guz mezodermalny
mieszny, mięsako-rak

NOWOTWORY TROFOBLASTU

NIEZŁOŚLIWE

MEZENCHYMALNE- mięśniaki macicy

Rak trzon macicy

- Rak trzonu macicy, zwany również rakiem endometrium, to nowotwór złośliwy, który rozwija się z komórek nabłonkowych wyścielejających błonę śluzową macicy.
- Rak trzonu macicy jest jednym z najczęstszych nowotworów złośliwych u kobiet, szczególnie w krajach rozwiniętych. Częstość występowania tego nowotworu zwiększa się wraz z wiekiem, zwykle diagnozowany jest u kobiet po menopauzie.

Czynniki ryzyka obejmują:

- otyłość,
- nadciśnienie,
- cukrzycę,
- stosowanie terapii hormonalnej
- niepłodność
- zaburzenia hormonalne spowodowane hormonalnie czynnymi guzami jajnika
- Leczenie tomoksfenem oraz zespół Lyncha

Doustna antykoncepcja hormonalna preparatami 2-składnikowymi zmniejsza ryzyko zachorowania

Rak trzonu macicy

- Objawy raka trzonu macicy mogą obejmować nieprawidłowe krwawienia z dróg rodnych (np. krwawienia międzymiesiączkowe, krwawienia po menopauzie), obfite krwawienia miesięczne, ból w dolnej części brzucha lub miednicy, ból podczas stosunku, oraz wyciek ropno-krwisty z pochwy.
- Diagnoza raka trzonu macicy opiera się na badaniu ginekologicznym, badaniu ultrasonograficznym, biopsji endometrium, oraz często na badaniu histopatologicznym próbki pobranej podczas histeroskopii.
- Wynik histopatologiczny powinien dostarczać informacji o typie histopatologicznym, obecności lub braku cech zajęcia szyjki macicy oraz stopnia zróżnicowania histologicznego.

Histerektomia

- Histerektomia, czyli operacyjne usunięcie macicy, może być zalecane z różnych powodów, zarówno z medycznych, jak i osobistych.

Wskazania do usunięcia trzonu macicy:

nieprawidłowe krwawienia z dróg rodnych (np. krwawienia międzymiesiączkowe, krwawienia po menopauzie),

obfite krwawienia miesiączkowe,

wyciek ropno-krwisty z pochwy

mięśniaki macicy

Uciskanie innych narządów przez powiększony trzon macicy i związane z tym dolegliwości

Stany przednowotworowe i nowotwory narządu rodowego

Histerektomia

Istnieją różne rodzaje histerektomii, które mogą być stosowane w zależności od potrzeb pacjentki, jej stanu zdrowia oraz przyczyny zabiegu.

Histerektomia całkowita:

- Polega na usunięciu całej macicy, wraz z szyjką macicy. Jest to najczęstszy rodzaj histerektomii przeprowadzany w przypadkach nowotworów, mięśniaków macicy lub innych chorób związanych z narządem rozrodczym.

Histerektomia całkowita z usunięciem jajników i jajowodów

- Polega na usunięciu całej macicy, wraz z szyjką macicy, jajnikami i jajowodami

Histerektomia częściowa (subtotalna):

- Polega na usunięciu tylko górnej części macicy, pozostawiając szyjkę macicy nienaruszoną. Jest stosowana w przypadkach, gdy istnieje konieczność zachowania szyjki macicy.

Histerektomia radykalna:

- Jest to bardziej rozległa operacja, która obejmuje usunięcie nie tylko macicy, ale także tkanki otaczającej, takiej jak część pochwy, węzły chłonne i inne struktury, szczególnie w przypadkach raka szyjki macicy lub raka trzonu macicy w zaawansowanym stadium.

Histerektomia

W zależności od rodzaju zmian, wieku pacjentki i stanu zdrowia możliwe są operacje:

- LASH (laparoscopic supracervical hysterectomy)- laparoskopowa hysterektomia nadszyjkowa
- TLH (total laparoscopic hysterectomy)- całkowita hysterektomia laparoskopowa
- LAVH (laparoscopically assisted vaginal hysterectomy)- wspomaganą laparoskopowo hysterektomia przezpochwowa
- Hysterektomia przezpochwowa, czyli waginalna

Histerekтомia

Najczęściej występujące powikłania histerekтомii

Krwiaki i krwotoki:

W trakcie operacji lub po niej może wystąpić krwawienie z miejsca incyzji lub wewnętrznych naczyń krwionośnych.

Zakażenie:

Ryzyko zakażenia miejsca operacji lub okolicznych tkanek istnieje zarówno w trakcie operacji, jak i po

Uszkodzenie narządów sąsiednich:

W trakcie histerekтомii istnieje ryzyko uszkodzenia narządów sąsiednich, takich jak pęcherz moczowy, jelita czy naczynia krwionośne,

Zatorowość płucna:

Jest to poważne powikłanie, które może wystąpić po operacji, szczególnie u pacjentek o zwiększonym ryzyku, takich jak osoby starsze lub te z dodatkowymi czynnikami ryzyka.

Niedrożność jelit:

Po histerekтомii może wystąpić niedrożność jelit, objawiająca się bólami brzucha, wzdęciami, zaparciami lub trudnościami w oddawaniu gazów.

Zespół przetrwałego guza nerwowego (PHPS):

Jest to rzadkie powikłanie, które może wystąpić po histerekтомii, charakteryzujące się przetrwałym bólem w okolicy miednicy.

Zaburzenia mikcji:

Po operacji może wystąpić trudność w oddawaniu moczu, nietrzymanie moczu lub inne zaburzenia mikcji.

Problemy z gojeniem się rany:

Nieprawidłowe gojenie się rany może prowadzić do powikłań, takich jak infekcja, zakażenie lub powstanie blizny.

Reakcje alergiczne:

W niektórych przypadkach mogą wystąpić reakcje alergiczne na stosowane podczas operacji leki lub materiały chirurgiczne.

Myomektomia

Myomektomia to chirurgiczne usunięcie mięśniaków macicy, zwane wycięciem. Procedury zabiegowe oraz leczenie mięśniaków mogą być różnorodne i zależą od wielu czynników, w tym od wielkości mięśniaków, objawów pacjentki, jej wieku, historii choroby oraz planów rozrodczych.

Myomektomia może być wykonywana przez różne podejścia chirurgiczne, takie jak : laparotomia, laparoscopia lub histeroscopia.

Leczenie mięśniaków macicy polega na usunięciu samych zmian, nie całego narządu.

Problemy związane z myomektomią obejmują często :

- znaczną utratę krwi
- okaleczenie narządu
- duży odsetek nawrotów dolegliwości

Embolizacja

- **Embolizacja tętnic macicznych** (ang. Uterine Artery Embolization, UAE) to inwazyjna procedura interwencyjna wykorzystywana do leczenia mięśniaków macicy.

Główne kroki przeprowadzenia embolizacji tętnic macicznych:

Przygotowanie:

- Pacjentka jest poddawana ocenie przedoperacyjnej, w tym badaniu fizycznemu, badaniom krwi i obrazowym, takim jak rezonans magnetyczny (MRI) lub tomografia komputerowa (TK), w celu dokładnego zlokalizowania mięśniaków i oceny stanu macicy oraz jej otaczających struktur.

Znieczulenie:

- Procedura embolizacji tętnic macicznych jest wykonywana zazwyczaj w znieczuleniu miejscowym lub znieczuleniu ogólnym, w zależności od preferencji pacjentki oraz zaleceń lekarza.

Wprowadzenie cewnika do tętnic macicznych:

- Lekarz wprowadza cewnik do tętnic udowych, a następnie prowadzi go pod kontrolą obrazowania przez naczynia krwionośne do tętnic macicznych.

Embolizacja tętnic macicznych:

- Po właściwym umiejscowieniu cewnika w tętnicach macicznych, lekarz wprowadza małe cząsteczki (embolizujące materiały) do tętnic, które zasilają mięśniaki macicy. Cząsteczki te blokują dopływ krwi do mięśniaków, co prowadzi do ich pomniejszenia.

Kontrola obrazowa:


- Podczas procedury lekarz monitoruje postęp embolizacji za pomocą obrazowania medycznego, takiego jak fluoroskopia lub angiografia, aby upewnić się, że cząsteczki są wprowadzane w odpowiednie miejsca i że dopływ krwi do mięśniaków jest skutecznie blokowany.

Zakończenie procedury:

- Po zakończeniu embolizacji tętnic macicznych cewnik jest usuwany, a miejsce wkłucia jest zazwyczaj uciskane, aby zapobiec krwawieniu.

Embolizacja

**Przeciwwskazania
do zabiegu
embolizacji
mięśniaków
macicy to:**



- Mięśniaki uszypułowane, o bardzo wysokiej szypule,
- Ciąża,
- Zapalenie narządów miednicy mniejszej
- Choroby układu krążenia
- Zaburzenia krzepnięcia krwi
- Zaburzenia czynności nerek
- Nieokreślone nowotwory macicy
- Choroba psychiczna
- Wkładka wewnątrzmaciczna(względnie)
- Ciężka reakcja alergiczna na środek cieniujący (kontrast)

Poronienia

- Poronienie zagrażające
- Poronienie w toku, nieodwracalne
- Poronienie zatrzymane, chybione
- Poronienie niezupełne, niekompletne
- Poronienie septyczne
- Poronienie szyjkowe
- Puste jajo płodowe
- Poronienie nawykowe, nawracające
- Poronienie zupełne

Rak jajnika

Nowotwór złośliwy kobiet występujący głównie w okresie około- i pomenopauzalnym. Wywodzi się z komórek nabłonka pokrywającego jajnik. Ponad 95% nowotworów złośliwych jajnika ma pochodzenie nabłonkowe.

PODZIAŁ HISTOGENETYCZNY WHO

PIERWOTNE NOWOTWORY NABŁONKOWE

-Nowotwory nabłonkowe niezłośliwe (torbielakogruczolak-torbiel, gruczolakowłókniak –lity)

-Nowotwory nabłonkowe graniczne

-Nowotwory nabłonkowe złośliwe: RAKI (surowicze 50%, niezróżnicowane 20%, śluzowe 13%, endometrialne, mezonefroidalne, guzy Brennera, mieszane)

NOWOTWORY GONADALNE (ziarniszczyk, otoczkowiak, włókniak, androblastoma, gynandroblastoma)

NOWOTWORY Z KOMÓREK LIPIDOWYCH

NOWOTWORY GERMINALNE (rozrodczyk, nowotwór pęcherzyka żółtkowego, potworniak niedojrzały/dojrzały)

GONADOBLASTOMA

NOWOTWORY Z TKANKI ŁĄCZNEJ NIESWOISTEJ DLA GONAD

NOWOTWORY NIE SKLASYFIKOWANE

NOWOTWORY PRZERZUTOWE (rak endometrium, guz Krukenberga)

ZMIANY NOWOTWOROPODOBNE

Profilaktyka raka jajnika

- Profilaktyka raka jajnika obejmuje szereg działań mających na celu zmniejszenie ryzyka zachorowania na tę chorobę. Należy jednak zaznaczyć, że rak jajnika jest trudny do wczesnego wykrycia, ponieważ jego objawy mogą być niespecyficzne i łatwo mogą być związane z innymi dolegliwościami. Mimo to istnieją pewne kroki, które mogą pomóc w zapobieganiu lub wczesnym wykrywaniu raka jajnika:

Profilaktyka raka jajnika

Badania przesiewowe

- Pomimo braku jednoznacznych metod przesiewowych dla raka jajnika, niektórzy lekarze sugerują przeprowadzenie badań obrazowych, takich jak ultrasonografia i tomografia komputerowa (TK), u kobiet o podwyższonym ryzyku, na przykład z historią rodzinną tej choroby.

Badania genetyczne

- Kobiety z rodzinami, w których występują przypadki raka jajnika, mogą być kwalifikowane do badań genetycznych w celu zidentyfikowania mutacji genetycznych, takich jak mutacje w genach BRCA1 i BRCA2. Posiadanie tych mutacji zwiększa ryzyko rozwoju raka jajnika, ale może również umożliwić podjęcie odpowiednich działań profilaktycznych, takich jak profilaktyczna mastektomia i profilaktyczne obustronne wycięcie przydatków po zakończeniu planów rozrodczych.

Rak jajnika -diagnostyka

- Przed przystąpieniem do operacji raka jajnika przeprowadza się serię badań diagnostycznych mających na celu ocenę rozległości choroby oraz ogólny stan pacjenta.

1. Badania obrazowe

- Ultrasonografia transwaginalna, USG jamy brzusznej, tomografia komputerowa (TK) miednicy i jamy brzusznej lub rezonans magnetyczny (MR), RTG klatki piersiowej

2. Badania laboratoryjne

- Oznaczenie markerów nowotworowych, takich jak CA-125, HE4, CA15.3, CA19.9, CEA
- Badania krwi i moczu

3. Badanie przedmiotowe i podmiotowe

4. Badanie ginekologiczne

W określonych sytuacjach (głównie w diagnostyce różnicowania z guzami przerzutowymi) mają zastosowanie gastroskopia, kolonoskopia oraz mammografia.

Rak jajnika- leczenie chirurgiczne

Leczenie chirurgiczne raka jajnika jest jednym z głównych elementów terapii tej choroby. Chirurgia może być stosowana jako pierwsza linia leczenia lub jako część leczenia skojarzonego z chemioterapią i/lub radioterapią.

Cytoredukcja chirurgiczna: polega na usuwaniu jak największej ilości guza i zmian nowotworowych z obszaru miednicy i jamy brzusznej.

- W przypadku zaawansowanych stadiów raka jajnika, gdzie guz może być rozległy i obejmować inne narządy wewnętrzne, może być konieczne usunięcie części lub całości macicy, jajowodów, jajników oraz ewentualnie omentum (otrzewna) i innych dotkniętych tkanek.
- Leczenie raka jajnika w niskich stopniach zaawansowania (I do IIa) może obejmować różne metody terapeutyczne, zwykle z naciskiem na chirurgię.
- Obustronne usunięcie przydatków,
- Całkowite wycięcie macicy,
- Wycięcie sieci większej,
- Pobranie płynu i popłuczyn do badania cytogenetycznego,
- Pobranie rozmazów oraz losowe pobranie wycinków z otrzewnej,
- Wykonanie limfadenektomii miednicznej i aortalnej.

Rak jajnika- leczenie chirurgiczne

- W przypadku nowotworu o wyższym stopniu zaawansowania (IIb-IV) celem zabiegu jest całkowita cytoredukcja (brak makroskopowych resztek w jamie brzusznej)
- Należy dążyć do usunięcia wszystkich widocznych zmian nowotworowych. Zakres resekcji obejmuje procedury analogiczne do wykonanych w niskich stopniach zaawansowania oraz często resekcje odcinkowe jelita grubego lub cienkiego, otrzewnej pokrywającej przeponę i zmiany wątrobowe.

Torbiele jajnika

Torbiel jajnika- choroba polegająca na wystąpieniu w obrębie jajnika patologicznej przestrzeni otoczonej ścianą.

Wśród torbieli wyróżnia się m.in.:

- Surowicze torbiele proste
- endometrialne(w przebiegu endometriozy)
- dermoidalne(tzw.skórzaste)
- wypełnione śluzem
- zawierające elementy lite

Torbiele jajnika- objawy

Objawy występowania torbieli jajnika mogą być różnorodne i zależą od wielkości, rodzaju oraz ewentualnych powikłań związanych z torbielą.

1. Ból w dolnej części brzucha:

Jest to jeden z najczęstszych objawów torbieli jajnika. Ból może być przewlekły lub okresowy, nasilający się w zależności od ruchów ciała lub menstruacji.

2. Dyskomfort podczas stosunku płciowego:

Torbiel jajnika może wywierać nacisk na okoliczne struktury, co może prowadzić do dyskomfortu lub bólu podczas stosunku płciowego.

3. Nadmierne wytwarzanie hormonów:

Niektóre torbiele jajnika mogą powodować nadmierną produkcję hormonów, co może prowadzić do zmian w cyklu menstruacyjnym, nieprawidłowych krwawień lub powiększenia piersi.

4. Zwiększony obwód brzucha:

W przypadku dużych torbieli jajnika pacjentki mogą zauważyć powiększenie brzucha, które może być interpretowane jako objaw ciąży lub otyłości.

5. Nietypowe objawy układu pokarmowego:

Torbiel jajnika może wywierać nacisk na jelita lub pęcherz, co może prowadzić do niestrawności, zaparcia, uczucia pełności lub częstszego oddawania moczu.

6. Nagły ból w podbrzuszu:

W przypadku, gdy torbiel jajnika pęka lub kręci się na swoim trzonie (torsja), może pojawić się nagły i intensywny ból w dolnej części brzucha, wymagający pilnej interwencji medycznej.

7. Nieregularne krwawienia menstruacyjne:

Torbiel jajnika może wpływać na regularność cyklu menstruacyjnego, prowadząc do nieregularnych lub obfitych krwawień.

8. Objawy związane z uciskiem na nerwy lub naczynia krwionośne:

W przypadku większych torbieli jajnika mogą wystąpić objawy związane z uciskiem na nerwy, takie jak ból pleców, bóle miednicy czy bóle nogi.

9. Objawy związane z przemieszczeniem torbieli:

W przypadku, gdy torbiel przemieszcza się w jamie brzusznej, pacjentka może odczuwać ból w różnych miejscach brzucha lub inne nietypowe objawy.

Ropień jajnika- etiologia

Ropień jajnika, będący stanem zapalnym, charakteryzuje się obecnością ropnia w obrębie jajnika. Etiologia tego schorzenia może być złożona i zależy od wielu czynników.

1. Zapalenie przydatków:

Jednym z głównych czynników prowadzących do rozwoju ropnia jajnika jest zapalenie przydatków. To może być wynik zakażenia bakteryjnego, najczęściej przez bakterie *Chlamydia trachomatis* lub *Neisseria gonorrhoeae*, które są odpowiedzialne za zapalenie narządów płciowych, które dostają się do miednicy mniejszej bezpośrednio poprzez szyjkę macicy czy endometrium.

2. Rozlany proces zapalny:

Ropień jajnika może być również konsekwencją rozległego procesu zapalnego w miednicy mniejszej, który może obejmować sąsiednie struktury anatomiczne, takie jak macica, jajowody czy okolice pochwy.

3. Powikłanie związane z ciążą:

Ropień jajnika może również wystąpić jako powikłanie związane z ciążą, szczególnie w przypadku poronień pozamacicznych lub porodów przedwczesnych. Procesy zapalne wokół jajnika mogą prowadzić do powstania ropnia.

4. Rozlane torbiele jajnika:

Torbiele jajnika, zwłaszcza te związane z procesami zapalnymi lub krwotocznymi, mogą ulec rozerwaniu, co może prowadzić do powstania ropnia wokół jajnika.

5. Naruszenie integralności jajnika:

Czasami naruszenie integralności jajnika, na przykład w wyniku urazu lub procedur chirurgicznych, może stworzyć warunki sprzyjające rozwojowi zakażenia i powstaniu ropnia.

6. Inne czynniki ryzyka:

Istnieją również inne czynniki ryzyka, które mogą zwiększać podatność na rozwój ropnia jajnika, takie jak obniżona odporność, obecność chorób przewlekłych, takich jak cukrzyca, lub stosowanie niektórych metod antykoncepcyjnych.

Ropień jajnika - objawy

Ropień jajnika może objawiać się różnorodnymi symptomami, które mogą być podobne do innych schorzeń układu miednicy mniejszej. Charakterystyczne objawy ropnia jajnika mogą obejmować:

1. **Ból brzucha:** Intensywny ból w okolicy dolnego brzucha lub miednicy jest częstym objawem ropnia jajnika. Może być to ostry ból, który nasila się wraz z ruchem lub uciskiem.
2. **Gorączka:** Wzrost temperatury ciała może wystąpić w związku z procesem zapalnym towarzyszącym ropniowi jajnika. Gorączka może być umiarkowana do wysokiej.
3. **Nietypowe krwawienia z dróg rodnych:** Nieprawidłowe krwawienia z dróg rodnych, takie jak krwawienie międzymiesiączkowe lub krwawienia po stosunku płciowym, mogą być obserwowane u niektórych pacjentek z ropniem jajnika.
4. **Dyskomfort podczas oddawania moczu lub wypróżniania:** Ze względu na lokalizację ropnia jajnika, może wystąpić ucisk na pobliskie struktury, co może prowadzić do dyskomfortu lub bólu podczas oddawania moczu lub wypróżniania.
5. **Opuchlizna w dolnej części brzucha lub miednicy:** Ropień jajnika może powodować obrzęk w okolicy miednicy, który może być widoczny lub wyczuwalny przez pacjentkę.
6. **Nudności i wymioty:** Niektóre osoby z ropniem jajnika mogą doświadczać nudności lub wymiotów, szczególnie gdy proces zapalny wpływa na ich ogólny stan zdrowia.
7. **Objawy ogólne:** Możliwe jest wystąpienie zmęczenia, osłabienia oraz utraty apetytu związanej z ogólnym procesem zapalnym.

Ropień jajnika - leczenie

Leczenie ropnia jajnika zależy od stopnia zaawansowania infekcji, ogólnego stanu pacjenta oraz obecności powikłań. W przypadku mniejszych ropni bez powikłań, terapia może być prowadzona ambulatoryjnie .

W przypadku większych ropni jajnika, obecności powikłań lub braku poprawy po leczeniu ambulatoryjnym może być konieczne leczenie szpitalne i interwencja chirurgiczna.

1. Drenaż: Usunięcie treści ropnej poprzez nakłucie i drenaż ropnia pod kontrolą ultrasonografii lub laparoskopii.
2. Oczyszczenie jamy brzusznej: W przypadku poważnych infekcji lub obecności powikłań może być konieczne oczyszczenie jamy brzusznej z ropy i martwicy tkanek.
3. Antybiotykoterapia dożylna: W przypadku ciężkich infekcji lub obecności bakteriemii antybiotyki mogą być podawane dożylnie.

Resekcja klinowa jajnik

Resekcja klinowa jajnika to chirurgiczny zabieg polegający na usunięciu części jajnika w celu usunięcia zmiany patologicznej lub diagnostyki. Procedura ta może być wykonywana zarówno laparoskopowo, jak i za pomocą laparotomii, w zależności od charakteru i rozmiaru zmiany oraz preferencji chirurga.

Wskazania do resekcji klinowej jajnika obejmują:

- - Guzy jajnika
- - Endometrioza
- - Zakażenia jajnika

Przebieg zabiegu resekcji klinowej jajnika może obejmować:

- Wyodrębnienie i izolację zmiany patologicznej, zachowując jak najwięcej zdrowej tkanki jajnika.
- Usunięcie zmiany z zachowaniem zdrowej tkanki jajnika (w przypadku guzów łagodnych).
- Usunięcie zmiany wraz z otaczającymi ją tkankami, jeśli jest to nowotwór złośliwy.